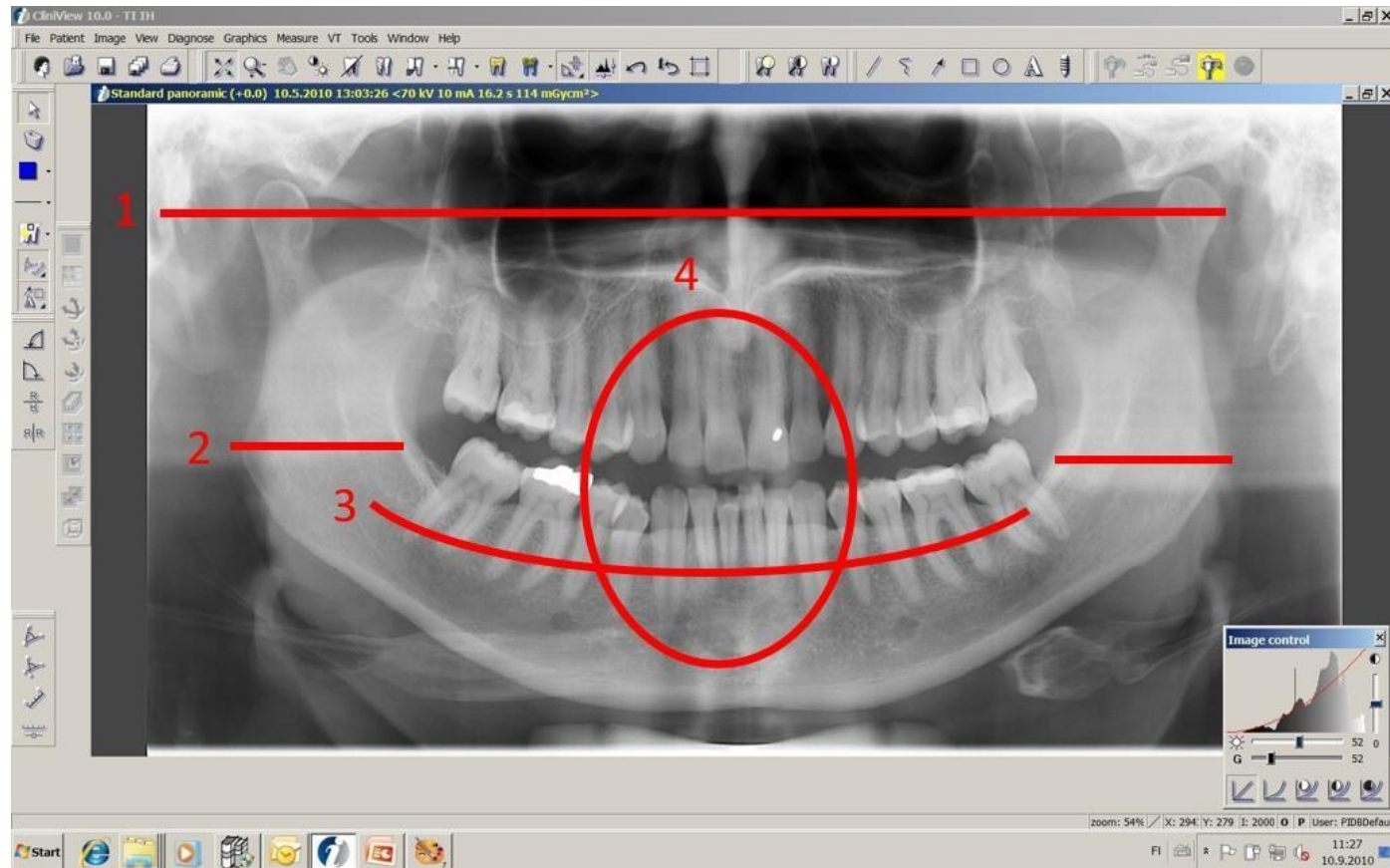
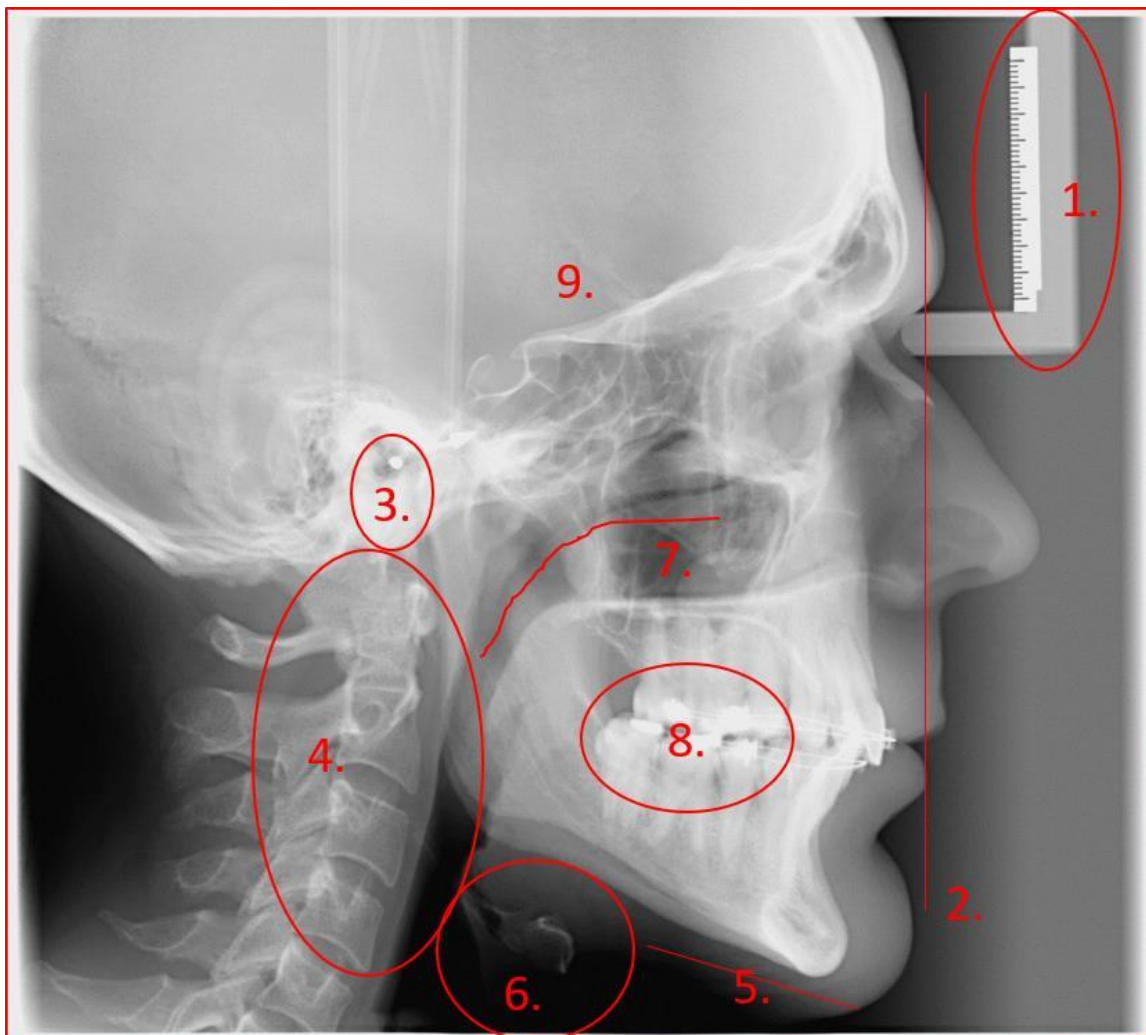


# Критерии оценки позиционирования при панорамной съёмке



1. Головки ВНЧС должны быть на одном уровне (на одной высоте)
2. Ветви нижней челюсти должны быть одной ширины
3. Линия окклюзии должна быть в виде лёгкой улыбки
4. Корни верхних и нижних резцов должны быть визуализированы



1. Необходимо устанавливать линейку при сагитальной ТРГ
2. Передний отдел мягких тканей должен быть визуализирован
3. Точки ушных опор должны совпадать (одна закрывает другую)
4. Снимок должен включать шейный отдел позвоночника (минимум 3 позвонка)
5. Должен быть виден контур мягких тканей под нижней челюстью
6. Должна быть видна подъязычная кость
7. Должны быть визуализированы верхние дыхательные пути
8. Зубы должны быть сомкнуты в привычном прикусе
9. Должны быть видны костные структуры черепа

